

Espectro das anormalidades óculo-palpebrais na paralisia supranuclear progressiva (PSP) ao exame à beira-do-leito

The ocular-eyelid spectrum abnormalities in progressive supranuclear palsy (PSP) in the bedside examination

¹ *Péricles Maranhão-Filho*
² *Eliana Teixeira Maranhão*

Resumo

As alterações da motilidade ocular compõem um dos pilares do complexo sintomático da Paralisia Supranuclear Progressiva. Alguns sinais, tanto oculares quanto palpebrais, podem ser facilmente evidenciados ao exame neuro-oftalmológico à beira-do-leito. Neste artigo os autores ressaltam alguns aspectos óculo-palpebrais que auxiliam no diagnóstico desta curiosa e incomum síndrome parkinsoniana tau-positiva.

Palavras-chave: paralisia supranuclear progressiva, motilidade óculo-palpebral, neurosemiologia.

Abstract

The alterations of ocular motility make up one of the pillars of the Progressive Supranuclear Palsy symptom complex. Some signs, both ocular and of the eyelids, can easily be shown during a neuro-ophthalmologic bedside examination. In this article the authors highlight some aspects of motor ocular and eyelid alterations to help diagnose this curious and unusual tau-positive parkinsonian syndrome.

Keywords: progressive supranuclear palsy, ocular-eyelid motion, neurosemiology

¹ Professor adjunto de Neurologia da Universidade Federal do Rio de Janeiro, HUCFF e neurologista do Instituto Nacional de Câncer.

² PT, MSc, Instituto Nacional de Câncer, certificada em Reabilitação Vestibular pela American Physical Therapy Association.

Lista de abreviaturas:

AOQ – Abalos de Ondas Quadradas
DP – Doença de Parkinson
DCB – Degeneração Córtico-basal
DEN – Degeneração Estriato-nigral
DSN – Degeneração Supranuclear
FLM – Fascículo Longitudinal Medial
IS – Intrusão Sacádica
NINDS – National Institute of Neurological Disorders and Stroke
NOC – Nistagmo Óptico-cinético
PSP – Paralisia Supranuclear Progressiva
PSP-P – Paralisia Supranuclear Progressiva - parkinsonismo
RVC – Reflexo Vestíbulo-cervical
RVO – Reflexo Vestíbulo-ocular
SR – Síndrome de Richardson
sRVO – Supressão do Reflexo Vestíbulo-ocular

A Paralisia Supranuclear Progressiva (PSP) é uma síndrome neuro-degenerativa progressiva incomum, associada ao acúmulo anormal de agregados insolúveis da proteína tau fosforilada em diferentes áreas do cérebro. Inicia em média aos 65 anos de idade, sem preferência quanto ao sexo, e possui como características principais: alterações dos movimentos oculares, disfagia, disфония, lentidão do pensamento que pode evoluir para demência subcortical, além de alterações do tono muscular (rigidez) e da postura, com quedas frequentes ainda no primeiro ano de doença. Em 50% dos pacientes afetados, a média de sobrevida é de seis anos após o início dos sintomas^{16, 18, 31, 33}.

A história que envolve a descrição da PSP tem seus passos bem marcados. Embora Gowers e Posey tenham descrito casos isolados de pacientes com síndromes semelhantes à PSP^{Apud 18}, foi somente em junho de 1963, que J. Clifford Richardson apresentou frente à *American Neurological Association*, o primeiro relato dos aspectos clínicos da síndrome em questão. Nesta mesma época, frente à *American Association of Neurophatologists*, Jerky Olszewski expôs os achados neuropatológicos. No ano seguinte, juntamente com John C. Steele (Residente Assistente em Neuropatologia) publicaram em 26 páginas, ricas em ilustrações clínicas e anatomopatológicas, o artigo seminal com o relato de nove casos e intitulado: “*Progressive Supranuclear Palsy. A Heterogeneous Degeneration Involving the Brain Stem, Basal Ganglia and Cerebellum With Vertical Gaze and Pseudobulbar Palsy, Nuchal Dystonia and Dementia*”²⁸. Em 1965, Barbeau propôs que esta condição fosse denominada Síndrome de Steele-Richardson-Olszewski.

Mas como não podia deixar de ser, a história continua e outras contribuições surgiram ao longo dos anos³³. Em 1996, o *National Institute of Neurological Disorders and Stroke* (NINDS), registrou que os critérios clínicos de pacientes com PSP visada pesquisa, deveriam ser: quedas precoces devido à instabilidade postural e paralisia supranuclear da mirada conjugada ou lentificação da sácade vertical¹⁵. Em 2005, Williams e cols.³² num estudo retrospectivo, com comprovação anatomopatológica, propuseram a existência de dois fenótipos clínicos de PSP. Um deles caracterizado por quedas e disfunção cognitiva precoces, anormalidades da mobilidade ocular e instabilidade postural, ao qual denominaram: “Síndrome de Richardson” (SR), considerando as semelhanças com o relato primogênito. E outro, caracterizado por tremor assimétrico, bradicinesia inicial, distonia axial e resposta ao emprego de levodopa, ao qual denominaram: “PSP parkinsonismo” (PSP-P). John Leigh¹⁶, entretanto, num comentário a respeito deste trabalho, considerou que “infelizmente os movimentos oculares não foram cuidadosamente examinados em 50% dos pacientes estudados”, sendo necessárias mais pesquisas para validar esta dicotomia fenotípica.

Por não possuir marcador biológico “in vivo”, a PSP é uma doença acurácia-clínica-diagnóstico-dependente^{3, 32} cujos achados imunohistopatológicos mais característicos são: tufo astrocíticos na forma de estrela e emaranhados neurofibrilares, passíveis de serem vistos até mesmo por microscopia óptica, e que se ressaltam fortemente pelo imuno-corante anti-tau³³. Estruturas afetadas incluem o *globus pallidus*, substância negra (*pars compacta e reticulada*), substância cinzenta periaquedutal, formação reticular e o colículo superior¹⁶.

Considerando que o exame dos movimentos oculares na PSP constitui aspecto de suma importância principalmente na diferenciação com outras condições neurodegenerativas como, por exemplo, a doença de Parkinson⁹, este artigo tem como intuito principal ressaltar as alterações pontuais do exame da motilidade ocular, realizado à beira-do-leito, nos sofreadores de PSP,

Exame à beira-do-leito

Na PSP alguns sinais e sintomas oculares freqüentes são inespecíficos, tais como: olhos vermelhos, secos, ardidos e com dificuldade em focar a imagem. Fotofobia e visão embaçada também ocorrem precocemente (13% dos pacientes recém diagnosticados, 64% durante o primeiro ano)³. Quanto aos movimentos oculares conjugados, os sob comando são os inicialmente comprometidos. Seguem a falência dos movimentos persecutórios no plano vertical e da convergência, e finalmente, dos movimentos conjugados laterais. Outras alterações oculomotoras incluem: oftalmoplegia internuclear, perda do nistagmo optocinético, sácales hipométricas, intrusões sacádicas e estrabismo¹⁸. A origem supranuclear da oftalmoplegia é demonstrada pela preservação dos reflexos oculocefálicos.

1. Compare os abalos sacádicos horizontais versus verticais

A alteração mais freqüente e precoce do movimento ocular na PSP é a lentidão da sácade vertical. Sácade voluntária é o movimento ocular rápido, em qualquer direção, entre objetos de interesse (*), e que pode ser observada facilmente solicitando-se ao paciente que, voluntariamente, faça o redirecionamento do olhar entre dois pontos fixos, posicionados verticalmente, como por exemplo o nariz e o dedo do examinador^{1,9,16}. Examinar os movimentos oculares verticais solicitando ao paciente que acompanhe o movimento do dedo do examinador com o olhar estimula apenas o movimento de perseguição lenta, que ainda pode estar relativamente preservado¹.

Vale ressaltar que a condição neurológica degenerativa que mais comumente gera sácales verticais lentas e difíceis de serem iniciadas, com movimento de perseguição ainda preservado é a PSP¹¹.

(*) Louis Émile Javal (1839-1907), um engenheiro civil francês que se tornou oftalmologista, posteriormente co-denominado “O pai da Ortóptica”, foi o primeiro a descrever os movimentos oculares sacádicos observando os abalos (movimentos rápidos) intercalados a paradas (fixação) dos olhos, no ato da leitura. Também forneceu importantes subsídios com respeito aos estrabismos. Para isso, contribuiu o fato de que seu avô, pai, irmã e sobrinho fossem estrábicos. Javal possuía heterocromia e sofria de glaucoma que infelizmente o deixou completamente cego aos 61 anos. Seus últimos trabalhos foram escritos quando já estava cego. Morreu vítima de câncer de estômago em janeiro de 1907, e deixou autorização para que seu corpo fosse cremado, exceto o olho esquerdo, que doou ao seu grande amigo inglês Priestly Smith, especialista em glaucoma^{17,27}.

Os movimentos sacádicos horizontais, por sua vez são freqüentemente hipométricos na PSP, e vão se tornando lentos com a progressão da doença¹. O Fascículo Longitudinal Medial (FLM) é um condutor central para muitas vias, e é a via final comum para todas as classes de movimentos oculares conjugados incluindo: sácades, perseguição lenta, e reflexos vestibulares. Assim como nas sácades, a perseguição lenta voltada para execução tanto de movimentos horizontais quanto verticais, ultimamente converge para o FLM⁸.

Vidailhet et al.³⁰ estudaram os movimentos oculares sacádicos de 50 indivíduos assim distribuídos: Doença de Parkinson (DP) na fase "off" (14); Degeneração Estriato-nigral (DEN) (14); Degeneração Córtico-basal (DCB) (10); PSP (10) e indivíduos controle (12). A paralisia da sácade vertical não foi observada em nenhum paciente dos três primeiros grupos (DP, DCB e DEN) e nem no grupo controle, mas estava presente em 80% dos pacientes com PSP. Portanto, examinar sácades voluntárias contribui para o diagnóstico diferencial e precoce entre DEN, DCB, DP e PSP. Chama atenção também o fato que na PSP, a velocidade do movimento ocular sacádico se encontra mais comprometida que a amplitude deste mesmo movimento⁹. Outro aspecto se prende a grande percentagem erros da tarefa antisácade – que é um índice de disfunção pré-frontal – nos pacientes com PSP quando comparados com indivíduos com DEN, DCB e DP³⁰. Portanto, o aumento da taxa de erro na tarefa antisácade (olhar na direção oposta de um novo estímulo visual), é também um aspecto a ser ressaltado no diagnóstico neuro-oftalmológico dos pacientes com PSP⁴.

1. Observe a presença de abalos de intrusão

A intrusão sacádica (IS) se caracteriza pela presença de um delicado movimento ocular conjugado, involuntário e esporádico, que provoca um abalo dos olhos, de 0.5 a 5° para fora do ponto de fixação intencional, seguido após um intervalo de cerca de 20 ms por uma sácade de retorno à posição de fixação^{16,24}. A IS pode ser notada a olho nu e está representada no exame eletro-oculográfico por abalos em ondas quadradas (AOQ) (*square wave jerks*) durante a fixação visual.

Os mecanismos fisiopatológicos que regem a IS - e a fixação ocular, obviamente aqui também envolvida - ainda não foram completamente elucidados. Hipoteticamente considera-se que a IS pode resultar de atividade supranuclear anormal que interrompe a atividade celular dos neurônios omnipause, levando a liberação de unidades de surtos sacádicos gerados na formação reticular pontina paramediana²⁴.

A IS pode ser observada em indivíduos normais, principalmente idosos, ou no ambiente escuro e sem a presença de fixação visual^{16,24}. É um movimento ocular anormal encontrado numa variedade de doenças degenerativas, tais como: doenças cerebelares, PSP, Doenças de Huntington e Doença de Alzheimer, além de poder estar presente nos estrabismos não paralíticos e em algumas lesões cerebrais focais⁹.

A freqüência da IS foi comparada entre pacientes com PSP (8), atrofia de múltiplos sistemas e parkinsonismo *plus* (25), DP idiopática (85) e indivíduos controle pareados pela idade (20). No grupo controle, a freqüência média de IS maior que 1° de amplitude foi de 2-3/min. Enquanto que nos sofreadores de PSP a freqüência foi de mais de 10/min. em 7 dos 8 pacientes, assim como em apenas 6 dos 25 pacientes com atrofia de múltiplos sistemas e 13 dos 85 pacientes com doença de Parkinson idiopática. Como subproduto deste trabalho, observou-se que no grupo de pacientes com DP e fixação ocular anormal (15.2%), congelamentos da marcha, quedas e instabilidade postural foram mais graves do que no grupo com fixação normal²⁴. Estes resultados colaboram com a idéia de que o olhar fixo na DP é tipicamente inerte, mas que nas síndromes parkinsonismo-plus, especificamente na PSP, pequenos abalos (IS) podem ser observados^{7,16}. Os AOQ não diferenciam acuradamente todos os pacientes entre si, e muito menos podem ser considerados um sinal patognomônico. Mas em alguns casos específicos a sua presença (ou não) pode ter algum valor clínico, haja vista a dificuldade em se diferenciar PSP, atrofia de múltiplos sistemas e DP, especialmente durante os primeiros anos do acometimento.

2. Examine o movimento de perseguição lenta

O movimento ocular de perseguição lenta está comprometido na PSP tanto na direção vertical quanto na horizontal, sendo mais evidente na primeira, onde sácades (*catch-up*) não podem ser realizadas. Devido a isto, na pesquisa do nistagmo óptico-cinético (NOC) vertical com a fita listrada, o paciente exibe desvio tônico dos olhos na direção do movimento da fita com pequena e eventual fase rápida¹⁶. Nestes mesmos pacientes, o movimento ocular de desvio horizontal na cadeira giratória, tanto no escuro quanto durante a fixação de um alvo estacionado, confirma que o reflexo vestibulo-ocular (RVO) está preservado, mas a fase rápida do NOC, por estar comprometida, também provoca desvio tônico dos olhos no sentido oposto ao da rotação da cadeira.

Quando comparado, o ganho do movimento ocular de perseguição lenta se mostra reduzido nos pacientes com DEN e DCB, porém (muito) mais nos sofreadores de PSP³⁰. O movimento de perseguição lenta anormal pode ser avaliado testando-se a supressão do RVO (ver adiante em: Comprometimento da supressão do Reflexo vestibulo-ocular).

3. Sinal do procerus (corrugador).

Os principais músculos que formam o complexo glabellar são: corrugadores e orbiculares das pálpebras, que aproximam e deprimem as sobrancelhas, além dos músculos procerus e depressores do supercílio, que as deprimem.

O músculo corrugador (*m. corrugators supercilli*) é um elemento facial pequeno e estreito localizado na extremidade interna das sobrancelhas, embaixo dos músculos occipito-frontal e orbicular palpebral. Nasce da ponte superciliar, e suas fibras se dirigem

para cima e para fora, entre as pálpebras e as porções orbitais dos orbiculares palpebrais, indo se inserir na superfície profunda da pele no meio dos arcos orbitais¹⁰. O corrugador é o principal músculo da expressão de sofrimento!

A hiperatividade do músculo corrugador causa retração das pálpebras, o que gera a fácies com aspecto de “aborrecido” tão característico nos pacientes com PSP (Figura 1). Esta expressão de “zangado” difere marcadamente da ausência de

expressão ou da fácies hipomímica, típica dos pacientes com DP³³. Na PSP, a expressão com o cenho franzido recebeu a denominação de sinal do procerus, mas este vinco glabellar se deve a um somatório de diversos fatores: distonia focal do músculo corrugador associada à grande redução do piscar, espasticidade, retração palpebral e paralisia ocular²⁵.

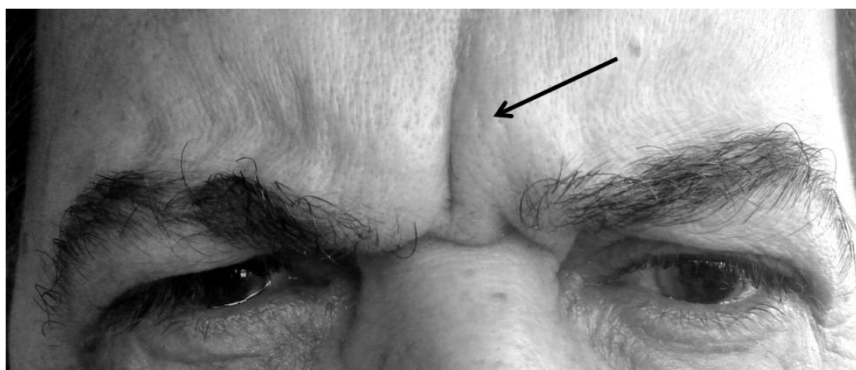


Figura 1. Sinal do procerus. Paciente com diagnóstico de provável PSP-SR há 5 anos. Aspecto típico da prega vertical na região da glabella e ponte nasal motivada principalmente pela hiperatividade do músculo corrugador (seta).

4. Sinal da sácade semilunar (*Round the Houses*)

Num estágio no qual a excursão ocular vertical completa ainda está presente, alguns pacientes com PSP demonstram inabilidade de produzir uma sácade vertical pura ao longo da linha média. Ao invés disso, somente conseguem realizar a sácade vertical movendo os olhos num arco lateral (*round the houses sign*)^{13, 23}. A trajetória da sácade vertical se torna curva no movimento lento, tanto vertical quanto horizontal¹⁴.

5. Comprometimento da supressão do reflexo vestibulo ocular.

É de responsabilidade do RVO gerar movimentos oculares no sentido oposto ao do movimento da cabeça, com intuito de manter o olhar estacionado relativamente ao mundo exterior. Sendo assim, para que possamos mover o olhar na mesma direção e sentido do movimento da cabeça, o RVO necessita ser cancelado ou suprimido.

Na síndrome PSP o RVO é preservado até numa fase mais tardia da doença. Porém, quando testamos a supressão do RVO (sRVO), o paciente é apto a gerar sácades compensatórias (*catch up*) na direção horizontal, mas não na direção vertical²⁹.

Com a supressão inadequada do RVO os olhos vão continuamente sair do alvo pela fase lenta do reflexo, e uma sácade corretiva vai ser realizada. Déficit assimétrico do RVO pode implicar num desequilíbrio da perseguição lenta. Uma pobre perseguição lenta, mas com sRVO normal, aponta precocemente, no transcurso da síndrome PSP, o

Num estudo envolvendo 23 pacientes e 5 tipos de síndromes parkinsonianas (incluindo PSP), Rottach et al.²⁶, ressaltaram através de análise eletro-oculográfica, além da lentidão da sácade vertical e horizontal, um novo e consistente achado, qual seja, a hipometria desproporcional da sácade vertical *versus* horizontal, mais evidente nos pacientes com PSP. Este sinal é útil por ser precoce. Como já mencionado acima, o exame cuidadoso da velocidade da sácade vertical (mais do que da sua amplitude), em pacientes com distúrbios parkinsonianos ainda não diagnosticados é a pedra angular no reconhecimento da PSP¹².

movimento de perseguição ocular lento pode se tornar sacádico, as sácades voluntárias podem se tornar lentas, mas com a amplitude preservada, e sácades hipométricas podem vir a se desenvolver. Além disso, podem surgir falhas na supressão do RVO, e anormalidades na convergência³.

O teste da sRVO pode ser realizado das seguintes maneiras. O paciente visualmente fixa um objeto que se movimenta em unidade com a cabeça ou com a cabeça e o tronco. Para isso pode: 1) olhar para seus polegares que apontam para cima e oscilam de um lado para o outro, com os braços estendidos à sua frente (Figura 2A), ou 2) ter a cabeça girada para um lado e para o outro, enquanto olha fixamente o nariz do examinador a sua frente, que também gira – em bloco – na mesma direção e sentido do examinado (Figura 2B), ou então, 3) ter sua cabeça oscilada pelo examinador - cerca de 0,5 Hz ou menos - de um lado para o outro, mantendo o olhar em um alvo fixo (Figura 2C). Seja qual for o teste empregado o olhar do examinando deve permanecer fixo no alvo e o examinador deve estar atento ao surgimento de

sácades ou nistagmo, que caracteriza sRVO anormal e aponta para disfunção central. Lesões parietais e

cerebelares também podem evidenciar supressão anormal do reflexo para o mesmo lado da lesão².

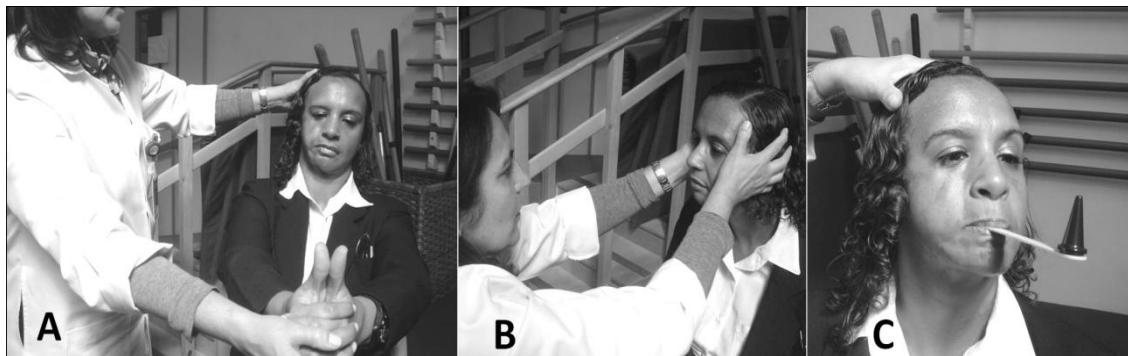


Figura 2 A, B e C. Métodos clínicos de testar a sRVO. (A) Paciente com os braços estendidos para frente, dedos entrelaçados com polegares apontando para cima, mantendo o olhar fixo nos mesmos enquanto gira os braços, a cabeça e o tronco – em bloco – de um lado para o outro. (B) paciente mantém o olhar fixo no alvo (nariz da examinadora), que gira sua cabeça. O examinador também gira sincronicamente de um lado para o outro. (C) com o olhar fixo num alvo colocado na parte distal de um abaixador de língua retido entre dentes gira a cabeça de um lado para o outro. Nos três métodos os olhos devem permanecer fixos no alvo que se movimenta de um lado para o outro, em bloco, com a cabeça e o corpo, ou somente a cabeça.

6. Alterações da dinâmica palpebral

Anormalidades na dinâmica palpebral são comuns na PSP e incluem: blefaroespasmo, retração palpebral, lagoftalmo (*lid lag*), franca redução do piscar e lentificação, ou impossibilidade da abertura ou da oclusão das pálpebras, que por sua vez também contribuem para o surgimento de irritação ocular, epífora, visão embaçada e cegueira funcional^{16,18,33}. A abertura palpebral após oclusão forçada encontra-se marcadamente dificultada na PSP (apraxia da abertura das pálpebras)⁷.

Sácades palpebrais podem ocorrer quando na tentativa do paciente realizar movimento ocular vertical. David Zee¹⁶ observou que pacientes com PSP apresentavam inabilidade em inibir o piscar ao terem seus olhos estimulados repetidamente pela luz direta. Ou seja, o reflexo de piscar não habitua apesar da estimulação luminosa repetitiva. É o sinal “visual glabellar” ou sinal de Myerson visual.

7. Outros sinais, um reflexo e uma imagem

Além do déficit da convergência ocular¹⁶, pacientes com PSP apresentam os movimentos de perseguição lenta verticais relativamente preservados em relação aos movimentos sacádicos²⁹. O movimento ocular no plano horizontal pode simular a oftalmoplegia internuclear; devido paresia do olho que aduz e nistagmo no olho contralateral¹⁶. A paralisia supranuclear da mirada vertical - devido à dificuldade característica em olhar para baixo - pode gerar uma série de pequenos abalos oculares denominados: “zig-zag sácades”¹, os fenômenos do comer bagunçado (*messy eating*) e da gravata suja (*dirty tie*), além da dificuldade em amarrar o cadarço dos sapatos^{16,33}.

Sinal do Aplauso

O Sinal do Aplauso (SA), idealizado por Dubois et al.⁵ é um teste de controle motor dos mais simples de ser realizado, além de bastante sensível na

diferenciação entre a PSP e outras doenças degenerativas estriato-frontais. Solicita-se ao paciente que bata palmas três vezes, e apenas três vezes, o mais rápido que puder, tendo antes o examinador demonstrado como deve ser feito. O desempenho anormal é o SA. Este sinal é a expressão de um comportamento perseverativo (*) e que pode significar uma redução da habilidade de planejar um programa específico de bater palmas três vezes consecutivas (disfunção frontal), associada à inabilidade de cessar uma atividade automática uma vez desencadeada, devido disfunção da ganglia basal⁶.

Reflexo Vestíbulo-cólico e o sinal da cadeira rotatória

Pacientes com PSP ou DP frequentemente mostram rigidez cervical. O reflexo vestibulo-cervical (RVC) que é vestigial nos indivíduos normais, pode se tornar clinicamente evidente em algumas doenças degenerativas. Pacientes com PSP, por exemplo, podem perder a fase corretiva do nistagmo durante a rotação do corpo estando com a cabeça fixa, e isso pode ser testado utilizando-se uma cadeira giratória. O RVC elícita a fase lenta do nistagmo da cabeça numa tentativa de estabilizar a posição da mesma no espaço, porém a fase rápida corretiva, que visa manter a cabeça

Sinal do Beija-flor

Na PSP, a atrofia com afilamento da porção superior – convexa – do mesencéfalo e a relativa preservação volumétrica da ponte revelam, ao exame de ressonância magnética, o aspecto pareidolífico de um beija-flor (*humming bird sign*)^{20,21}. Somam-se ainda, como alterações anatômicas, as dilatações da cisterna quadrigeminal, aqueduto, terceiro e quarto ventrículos e atrofia da região frontal¹⁶.

Conclusões

Ao exame óculo-motor desarmado dos sofredores da síndrome PSP, além dos sinais e sintomas oculares inespecíficos, chama atenção os déficits da motilidade ocular e palpebral que caracteristicamente envolvem os movimentos oculares verticais, seguidos pelo comprometimento dos movimentos horizontais. A limitação da mobilidade do olhar conjugado no plano vertical para baixo – mantendo o movimento ocular ao estímulo reflexo – é considerada um sinal dos mais específicos^{3, 18}. A lentificação do movimento sacádico na mirada para cima (com amplitude preservada), a ocorrência excessiva e frequente de sácades de intrusão, a dificuldade em realizar a tarefa antisácade, além da lentificação da abertura ou do fechamento voluntário das pálpebras, são sinais que contribuem para o diagnóstico do morbo em questão.

Referências

1. Bhidayasiri R, Riley DE, Somers JT, et al. Pathophysiology of slow vertical saccades in progressive supranuclear palsy. *Neurology* 2001;57:2070–2077.
2. Bronstein A, Lempert T. Dizziness. A practical Approach to Diagnosis and Management. Cambridge University Press, United Kingdom. 2009 p.44.
3. Clinical research criteria for the diagnosis of progressive supranuclear palsy (Steele-Richardson-Olszewski syndrome): Report of the NINDS-SPSP International Workshop Litvan I, Agid Y, Calne D, et al. *Neurology* 1996; 47:1-9.
4. Condy C, Rivaud-Péchoix S, Ostendorf F, et al. Neural substrate of antisaccades: Role of subcortical structures *Neurology* 2004;63:1571–1578.
5. Dubois B, Defontaine B, Deweer B, et al. Cognitive and behavioral changes in patients with focal lesions of the basal ganglia. *Adv Neurol* 1995;65:29–41.
6. Dubois B, Slachevsky A, Pillon B, et al. "Applause sign" helps to discriminate PSP from FTD and PD". *Neurology* 2005;64:2132–2133.
7. Fahn S., Jankovic J. Principles and Practice of Movement Disorders. Churchill Livingstone, Philadelphia. 2007.
8. Frohman TC, Galetta S, Fox R, et al. Pearls & Oysters: The medial longitudinal fasciculus in ocular motor physiology. *Neurology* 2008; 70:57-67.
9. Garbutt S, Riley DE, Kumar A N, et al. Abnormalities of optokinetic nystagmus in progressive supranuclear palsy. *J Neurol Neurosurg Psychiatry* 2004; 75:1386–1394.
10. Gray H. Anatomy, Descriptive and Surgical. Pick PT and Howden R, Editors. Gramercy Books, New York, 1977.
11. Hain TC. Tracking Test (Smooth Pursuit). Disponível em: http://www.dizziness-and-balance.com/practice/tracking_test.htm Acesso: 21/05/2011.
12. Hardwick A, Rucker JC, Cohen ML, et al. Evolution of Oculomotor and Clinical Findings in Autopsy-Proven Richardson Syndrome. *Neurology* 2009;73:2122.
13. Leigh J. The "Round the Houses" Sign in Progressive Supranuclear Palsy. Letter. *Annals of Neurology* 1996; 40(6): 951.
14. Leigh J. The "Round the Houses" Sign in Progressive Supranuclear Palsy. Letter Reply. *Annals of Neurology* 1996; 40(6): 951.
15. Litvan I, Agid Y, Calne D, et al. Clinical research criteria for the diagnosis of progressive supranuclear palsy (Steele-Richardson-Olszewski syndrome): report of the NINDS-SPSP international workshop. *Neurology* 1996; 47: 1–9.
16. Leigh RJ., Zee DS. The Neurology of the Eye Movements. 4th Ed. Contemporary Neurology Series. Oxford University Press Inc., USA. 2006.
17. Louis Émile Javal. Disponível em: http://en.wikipedia.org/wiki/Louis_%C3%89mile_Javal. Acesso: 21/04/2011.
18. Maher ER, Lees A. The clinical features and natural history of the Steele- Richardson- Olszewski syndrome (progressive supranuclear palsy) *Neurology* 1986;36:1005-1008.
19. Maranhão-Filho P. Autores Brasileiros: mais de um século de sinais, síndromes e outras contribuições neurológicas e neurocirúrgicas (1878 a 1998). Ominifarma. São Paulo, 2008 p.78.
20. Maranhão-Filho P, Maranhão ET. O Sinal do Beija-Flor na Paralisia Supranuclear Progressiva. *Res. Bras. Neurol.* 2009,45(1): 51.
21. Maranhão-Filho P, Vincent MB. Neuropareidolia. *Arq Neuropsiquiatr* 2009; 67(4): 1117-1123.
22. Nitrini R. Elementary motor perseveration in early diagnosis of progressive supranuclear palsy. *Arq Neuropsiquiatr* 1987;46:29-32.
23. Quinn N. The "Round the Houses" Sign in Progressive Supranuclear Palsy. Letter. *Annals of Neurology* 1996; 40(6): 951.
24. Rascol O, Sabatini U, Simonetta-Moreau M, et al. Square wave jerks in Parkinsonian syndromes. *J Neurol Neurosurg Psychiatry* 1991; 54:599-602.
25. Romano S, Colosimo C. Procerus sign in progressive supranuclear palsy. *Neurology* 2001;57:1928.
26. Rottach KG, Riley DE, DiScenna AO, et al. Dynamic properties of horizontal and vertical eye movements in parkinsonian Syndromes. *Ann Neurol* 1996; 39:368-377.
27. Roper-Hall G. Historical Vignette, Louis Émile Javal (1839–1907): The Father of Orthoptics. *American Orthoptic Journal* 2007; 57: 131-136.
28. Steele JC, Richardson JC, Olszewski J. Progressive Supranuclear Palsy. A Heterogeneous Degeneration Involving the Brain Stem, Basal Ganglia and Cerebellum With Vertical Gaze and Pseudobulbar Palsy, Nuchal Dystonia and Dementia. *Archives of Neurology* 1964;10:333-359.
29. Stephen R. The spectrum of saccadic abnormalities in progressive supranuclear palsy. A tribute to John Leigh: Basic and clinical ocular motor and vestibular research. Buenos Aires, March 25th – 27th, 2011.
30. Vidailhet M, Rivaud S, Gouider-Khouja N, et al. Eye movements in parkinsonian syndromes. *Annals of Neurology* 1994; 35(4):420-426.
31. Warren NM, Piggott MA, Perry EK, et al. Cholinergic systems in progressive supranuclear palsy. *Brain* 2005; 128: 239–249.
32. Williams DR, Silva R de, Paviour DC, et al. Characteristics of two distinct clinical phenotypes in pathologically proven progressive supranuclear palsy: Richardson's syndrome and PSP-parkinsonism. *Brain* 2005; 128: 1247–1258.
33. Williams DR, Lees AJ. Progressive supranuclear palsy: clinicopathological concepts and diagnostic challenges. *Lancet Neurol* 2009; 8:270–279.

Endereço para correspondência: Dr. Péricles Maranhão-Filho. Avenida Canal de Marapendi, 1680/1802 Rio de Janeiro, RJ. Brasil. 22631-050 - e-mail: pmaranhaofilho@gmail.com

